

# 5

## EL CASO DE INFECCIOSAS TUBERCULOSIS DEL S.N.C.

### Presentación de un caso

Mauricio Velasquez<sup>1</sup>

Victoria Eusse<sup>2</sup>

Hugo Trujillo<sup>3</sup>

### RESUMEN

---

---

Se presenta un caso de Tuberculosis del Sistema Nervioso Central, en una paciente adolescente, indígena y sin trastorno inmunológico, con un cuadro de meningitis aséptica y signos de focalización. La Resonancia Magnética Nuclear reportó lesiones compatibles con tuberculomas. Posteriormente se cultivó el BK del líquido cefalorraquídeo. La paciente ha evolucionado satisfactoriamente luego de iniciado el tratamiento anti tuberculoso.

**Palabras Clave:** Tuberculosis, Sistema Nervioso Central, Tuberculomas, Resonancia Magnética Nuclear.

---

1. *Estudiante de Medicina, Facultad de Medicina U.P.B.*

2. *Pediatra Hospital Pablo Tobón Uribe.*

3. *Pediatra Infectólogo Hospital Pablo Tobón Uribe. Investigador de la Corporación para Investigaciones Biológicas.*

# ABSTRACT

---

A case of tuberculosis of the Central Nervous System is described in an adolescent, immunocompetent, indigenous patient, presenting with aseptic meningitis and signs of focalization. The MRI showed lesions compatible with tuberculomas. Consequently, CSF was cultured for the Koch Bacillus. The patient has evolved satisfactorily after the initiation of an anti-tuberculosis treatment.

**Key Words:** Tuberculosis, Central Nervous System, Tuberculomas, Magnetic Resonance Imaging.

## PRESENTACIÓN DEL CASO

Paciente de 13 años de edad, indígena, producto del segundo embarazo normal.

Consulta por cuadro de tres meses de evolución de dolor abdominal en flanco derecho asociado a anorexia, fiebre de 38° C y vómito posprandial. Presenta alteraciones del comportamiento, pérdida de la conciencia, y continúa con dolor a la palpación de la fosa ilíaca y flanco derechos. Consulta al hospital de Don Matías (Antioquia), de donde es remitida con diagnóstico de apendicitis.

Es evaluada en urgencias del Hospital Pablo Tobón Uribe por Pediatría, donde se encuentra en estupor superficial, con hemiparesia izquierda y compromiso facial central izquierdo. Se descarta apendicitis y se hospitaliza con diagnóstico de encefalopatía por esclarecer. Se hace Tomografía Axial Computarizada simple que se reporta como normal y se realiza una punción lumbar atraumática, la cual informa 58 leucocitos con un 90% de linfocitos, lo cual hace pensar en una meningoencefalitis aséptica o tuberculosa.

Es hospitalizada, se aísla y se continúa su estudio.

Revisión de sistemas : Negativo.

Antecedentes Personales: Sin antecedente epidemiológico de tuberculosis. No tenía cicatriz de B.C.G. Otros antecedentes son negativos.

Antecedentes familiares: Procedente del Ecuador, radicada en Don Matías (Ant.) desde hacía 4 meses.

Examen Físico al ingreso: Paciente en malas condiciones, somnolienta, con desvia-

ción conjugada de la mirada a la izquierda, hidratada, escala de Glasgow 8/ 15.

Cabeza: normal.

Ojos: Pupilas isocóricas normorreactivas, fondo de ojo sin papiledema ni lesiones retinianas.

Oídos: Otoscopia normal.

Orofaringe: Amígdalas hipertróficas grado III.

Cuello: Sin adenomegalias, rigidez de nuca.

Cardiopulmonar: normal.

Abdomen: Blando, depresible sin visceromegalias.

Extremidades: Pulsos femorales + + + + / + + + + . ROT + + + +

Neurológico: Hemiparesia izquierda, signos meníngeos ( Kernig y Brudzinski) positivos, con ligera rigidez de nuca.

La noche de su hospitalización se encuentra ligeramente más despierta que en la mañana, con un Glasgow de 12/15 e intentaba articular palabras. Persistía el compromiso facial central izquierdo, así como la hemiparesia izquierda. Se le realiza nuevamente punción lumbar encontrándose el líquido cefalorraquídeo (L.C.R.) a muy baja presión y escaso; se envían muestras para cultivo de BK, ADA en líquido cefalorraquídeo y ELISA para cisticercos.

Se le inicia Isoniacida (10 mg./kg./d.), Pirazinamida ( 20 mg./kg./d.), Rifampicina (15 mg./kg./d.) y Dexametasona (0.6 mg.kg./d.).

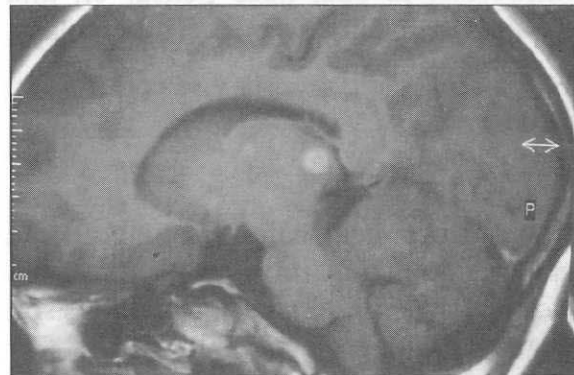Al día siguiente se aprecia una sorprendente mejoría, se encuentra afebril, eliminación urinaria normal, Glasgow 15/15, pupilas isocóricas normorreactivas, persiste la paresia facial central izquierda aunque hay una notable mejoría en la movilidad de las extremidades. Continúa la mejoría y se aprecia deambulando por sus propios medios, afebril, pupilas normales, con recuperación de la paresia facial, sin la hemiparesia, con un Glasgow de 15/15, y la paciente esta en capacidad de responder al interrogatorio.

Actualmente se encuentra en perfectas condiciones. Continúa su esquema de tratamiento antituberculoso.

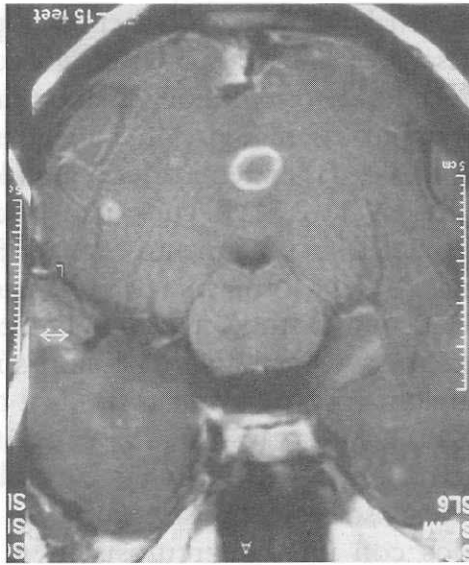
### EXÁMENES DE LABORATORIO

1. Hemoleucograma: hemoglobina, 11.3; hematocrito, 35%; leucocitos, 15400; polimorfos nucleares neutrófilos, 94%; linfocitos, 6%; velocidad de sedimentación, 26; plaquetas, 516.000.
2. Proteína C reactiva, 0.92.
3. Ionograma: Na, 140 mEq/lt. Cl, 107 mEq/lt. K, 4 mEq/lt. Ca, 8,2 mg/dl.
4. Citoquímico de orina: normal.
5. Citoquímico de L.C.R. (al ingreso): incoloro, glucosa = 45 mg./dl., proteínas = 61.7 mg./dl.; leucocitos = 58/ml. Con diferencial de: polimorfos nucleares neutrófilos de 5%; linfocitos: 90%.
6. Cultivo de LCR.: negativo para bacterias.
7. BK de LCR.: negativo.
8. BK seriados de jugo gástrico: negativo.

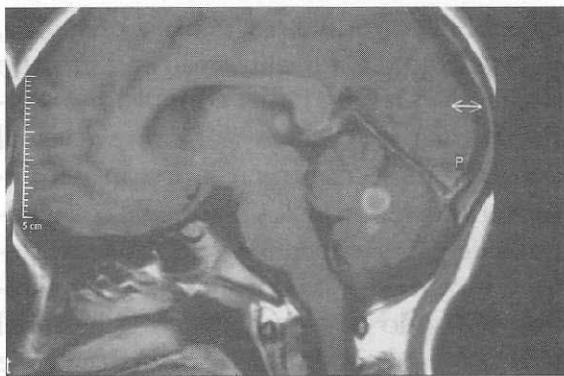
9. Cultivo de LCR para BK positivo a las 8 semanas.
10. ADA de LCR : negativo.
11. ELISA para cisticerco en sangre y LCR: negativo.
12. Rx. de Tórax : normales; sin lesiones que sugieran TBC.
13. TAC simple de cráneo (al ingreso): reportado como normal.
14. TAC simple y contrastado: imágenes nodulares a nivel del tálamo, laterales y hacia el vérmix cerebeloso que sugieren neurocisticercosis o tuberculomas; sugieren realizar una Resonancia Nuclear Magnética (RMN).
15. RMN: Múltiples imágenes compatibles con granulomas tuberculosos en las mismas localizaciones que se reportaron en el TAC (Figuras 1,2,3,4).
16. Test de tuberculina : negativo.



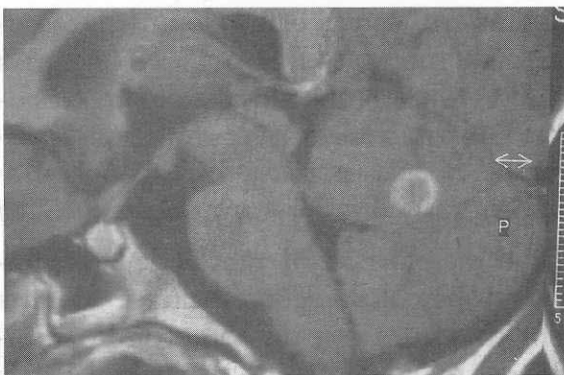**Figura 1:** Corte transversal de la RMN que muestra la lesión a nivel del tálamo.



**Figura 2:** Corte sagital de la RMN que muestra varias lesiones en el parénquima cerebral.



**Figura 3:** Corte transversal de la RMN que muestra la lesión a nivel del cerebelo.



**Figura 4:** Ampliación de la figura 3.

## DISCUSIÓN

El caso anterior representa un reto interesante para la aproximación al diagnóstico clínico y etiológico, dados los datos inespecíficos como eran el compromiso de conciencia con focalización y un citoquímico del LCR con predominio linfocitario. Se resalta la utilidad e importancia de las ayudas imagenológicas para el diagnóstico definitivo, especialmente en enfermedades infecciosas que requieran tiempo para los cultivos. Si bien todavía se requieren más estudios, la literatura disponible sobre la radiología para los casos similares al anteriormente presentado, indican que aunque costosa y poco accesible en nuestro medio, la RMN tiene muy buena sensibilidad y buena especificidad para diagnosticar y diferenciar lesiones (tipo tuberculoma, cisticercos, tumor cerebral, etc) que a la TAC aparecen similares, evitando procedimientos de mayor riesgo y costo como la biopsia estereotáxica o exámenes de baja sensibilidad como las pruebas serológicas y cultivos de LCR para los casos de TBC del SNC (9,10). Sin embargo, el diagnóstico final siempre va a depender de los criterios clínicos, bacteriológicos, radiológicos, epidemiológicos y la respuesta al tratamiento que se haya obtenido.

La presentación clínica de la tuberculosis del sistema nervioso central (S.N.C.) comprende 3 características clínicas: meningoencefalitis, tuberculoma intracraneal y aracnoiditis tuberculosa. La presentación clínica y el carácter de cada enfermedad es altamente variable, no específica y fácilmente confundible con otras lesiones del S.N.C., síndromes vasculares y lesiones que ocupan espacio. (1,5)

La meningitis tuberculosa representa una complicación por diseminación hematogéna de una infección previa en cualquier sitio del cuerpo, siendo la mayoría de las veces en el pulmón; o, por reactivación de una tuberculosis latente. En los niños, un 5% es progresivo a las formas miliar, cerebral, osteoarticular o renal. La meningitis alcanza el 15% de todas las tuberculosis extrapulmonares. La edad más frecuente de presentación ocurre entre los 6 y 24 meses, pudiendo acontecer durante la infección primaria o muchos años después, cuando la ruptura de un tuberculoma subependimario o un foco meníngeo, descarga los bacilos tuberculosos con sus antígenos en el espacio subaracnoideo, siendo inusual que se presente como una meningitis aguda similar a la meningitis bacteriana (2,3,4,5).

Generalmente se presenta como una enfermedad de iniciación lenta y la sintomatología más precoz es la apatía, los cambios en el estado de ánimo, la disminución del rendimiento escolar, la pérdida del apetito y náuseas. Aparecen luego síntomas como fiebre, disminución de la audición, irritabilidad, cefalea, dolor abdominal y vómito. Es raro encontrar cuadro de convulsiones o paresias. Usualmente una semana o dos más tarde aparecen el vómito y la cefalea en forma más pronunciada; rigidez de cuello y los signos de Kernig y Brudzinski. En algunos casos puede seguir progresando, con compromiso de pares craneanos como el VI y VII y papiledema. De no instalarse un tratamiento rápidamente, el paciente empeorará a un estado comatoso con paresias o rigidez de descerebración o convulsiones. En ocasiones la enfermedad no

tiene señales de irritación meníngea pero sí desarrolla síntomas de encefalitis como confusión, desorientación, palabras farfullantes, muecas, masticación, movimientos atetoides de las extremidades o temblores periféricos (1,2,5). El curso natural de la enfermedad sin tratamiento es de 3 a 5 semanas.(6) Una forma rara de presentación de la meningitis tuberculosa es el tuberculoma intracraneal. Es una lesión sólida granulomatosa, de forma redonda u oval, con una delgada cápsula; rara vez calcificada, o no lo suficiente para hacerse visible a los Rx., y sólo un 30% se encuentran asociados con una tuberculosis fuera del S.N.C.(4,6). Se han encontrado ubicados más frecuentemente en el cerebelo y menos frecuentemente en el tallo cerebral. Las manifestaciones clínicas, como es lógico, dependerán de la localización y el tamaño de la lesión; podrá haber convulsiones, hemiparesias y defectos del campo visual como lo más común en la lesión del hemisferio cerebral; y los signos de compromiso de pares craneanos y déficit sensoriales o motores en las lesiones del tallo cerebral. Cuando hay exudado en la base del encéfalo éste puede causar obstrucción de las cisternas basales y producir hidrocefalia, o bien, ser el responsable de la afección de los nervios craneanos. (1) En estos casos, la TAC es útil para valorar la localización de múltiples lesiones, pero no para diferenciar un tuberculoma de otras lesiones con características morfológicas semejantes (neoplasias, cisticercosis, toxoplasmosis, criptococosis e histoplasmosis).(4.7.8)

En el diagnóstico diferencial de la meningitis tuberculosa deben incluirse aquellas enfermedades con un compromiso similar del LCR, dentro de las cuales las más

notables son la encefalitis viral, la meningoencefalitis criptocócica, el absceso cerebral piógeno, la meningitis parcialmente tratada y la sarcoidosis. (1)

Dentro de los tumores cerebrales a diferenciar encontramos el ependimoma del IV ventrículo, el meduloblastoma del vérmis cerebral. Pero éstos rara vez se ven asociados a rigidez de nuca, o pleocitosis del LCR o a disminución de la glucorraquia. (3,6)

Un aspecto importante en el proceso diagnóstico es el resultado de la investigación en búsqueda de la tuberculosis pulmonar, el sitio de la primoinfección, lo cual se logra con las radiografías de tórax, el "test" de tuberculina y las baciloscopias en esputo y jugo gástrico. Estas pruebas son positivas sólo en el 30-50% de los casos; además el cultivo de BK en LCR que sólo es positivo en el 30% de ellos. (4,5)

Los autores recomiendan el tratamiento con isoniacida, pirazinamida y rifampicina por 2 meses. Luego isoniacida y rifampicina por 7 meses adicionales. Se utiliza la Dexametasona por su efecto anti-inflamatorio para disminuir el daño tisular y las secuelas. (2,3)

Se aconseja realizar punciones de control en forma repetida. (2,3)

## REFERENCIAS

1. Krugman S., Kats SL., Gershon AA., Wilfert CM. Tuberculosis, En: Enfermedades infecciosas. México D.F. Interamericana, 8 edición. 1988; 421-445.
2. Bell WE., McCormick WF. Tuberculosis Meningitis, En: Neurologic Infections in Children. Major Problems in Clinical Pediatrics; V 12. Philadelphia, W.B Saunders Company, 1981; 188-209.
3. Bell WE., Chun RW., Jabour JT., Melof KL. Infections of the Brain and Spinal Cord, En: Swaiman KF., Wright FS. The Practice of Pediatric Neurology. ST. Louis. The C. V. Mosby Company, V2. 1982; 659-764.
4. Leonard JM., Des Prez RM. Tuberculosis Meningitis. Infect Dis Clin North Am. 1990; 4: 769-787.
5. Ramírez R. Tuberculosis. En : Vélez H., Rojas W., Borrero J., Restrepo J. Enfermedades Infecciosas. Medellín. Corporación para Investigaciones Biológicas, 4 edición. 1992: 262-275.
6. Speckt WT. Tuberculosis. En: Behrman RE., Kliegman RM., Nelson WE., Vaughman BC. Tratado de Pediatría. Bogotá. Interamericana, McGraw-Hill. 1992, VI: 925-937.
7. Botero S., Restrepo M. Parasitosis tisulares por larvas de Helminthos. En: Parasitosis Humanas. Medellín. Corporación para Investigaciones Biológicas. 2a edición. 1992; 308-341.
8. Botero S., Restrepo M. Toxoplasmosis. En: Parasitosis Humanas. Medellín. Corporación para Investigaciones Biológicas. 2a edición. 1992; 231-248.

9. Jamieson DH. Imaging Intracranial Tuberculosis in Childhood. *Ped Radiol.* 1995; 25: 165-170.
10. Selvapandian S., Rajshekhar V., Chandu MJ., Idikula J. Predictive Value of Computed Tomography Based Diagnosis of Intracranial Tuberculomas. *Neurosurgery.* 1994; 35: 845-850.